


J10, J11, J13



J11

J13

J10



Latin**J10**

I	Epidermis
II	Dermis
III	Subcutis
1	Glandula sebacea
2	Radix pili
3	Scapus pili
4	M. arrector pili
5	Corpusculum tactus (MEISSNER)
6	Porus sudorifer
7	Corpusculum lamellosum (VATER-PACINI)
8	Vagina radice externa
9	Vagina radice interna
10	Cuticula pili
11	Bulbus pili
12	Medulla pili
13	Cortex pili
14	Cellulae adiposae
15	Papilla pili
16	Glandula sudorifer merocrina
17	Stratum reticulare
18	Ductus sudorifer
19	Stratum papillare
20	Stratum basale
21	Stratum spinosum
22	Stratum germinativum
23	Stratum granulosum
24	Stratum lucidum
25	Stratum corneum

J11

I	Epidermis
II	Dermis
III	Subcutis
1	Corpusculum tactus (MEISSNER)
2	Stratum corneum
3	Stratum lucidum
4	Stratum granulosum
5	Stratum spinosum
6	Stratum basale
7	Stratum germinativum
8	Stratum papillare
9	Ductus sudorifer
10	Stratum reticulare
11	Glandula sudorifer merocrina
12	Corpusculum lamellosum (VATER-PACINI)
13	Cellulae adiposae
14	Vagina radice externa
15	Vagina radice interna
16	Cuticula pili
17	Bulbus pili
18	Medulla pili
19	Cortex pili
20	M. arrector pili
21	Radix pili
22	Glandula sebacea
23	Scapus pili
24	Porus sudorifer

Latin**J13**

I	Epidermis	33	Stratum epitheliale internum
II	Dermis	34	Cuticula pili
III	Subcutis	35	Radix pili
IV	Stratum corneum	36	Glandula sebacea
1	Scapus pili	37	Portio terminalis glandulae sudoriferae apocrinae
2	Stratum disjunctum	38	N. papillaris
3	Stratum conjunctum	39	N. pili
4	Stratum lucidum	40	Fascia
5	Stratum granulosum	41	Musculus
6	Stratum spinosum	42	Cellulae adiposae
7	Stratum basale	43	M. arrector pili
8	Membrana basalis	44	Corpusculum tactus (MEISSNER)
9	Plexus venosus subpapillaris	45	Porus sudorifer
10	Stratum papillare	46	Melanozyt
11	Rete arteriosum subpapillaris	47	Ductus sudoriferus
12	Stratum reticulare	48	Corpusculum tactus (MERKEL)
13	Ductus sudorifer		
14	Plexus venosus corii		
15	Rete arteriosum corii		
16	Radix pili		
17	M. arrector pili		
18	Vas lymphaticum		
19	Arteriola		
20	Nervus		
21	Venula		
22	Corpusculum bulboideum (KRAUSE)		
23	Corpusculum lamellosum (GOLGI-MAZZONI)		
24	Corpusculum bulboideum (RUFFINI)		
25	Corpusculum lamellosum (VATER-PACINI)		
26	A. papillaris		
27	V. papillaris		
28	Cortex pili		
29	Medulla pili		
30	Glandula sudorifer merocrina		
31	Vagina epithelialis radicularis externa		
32	Stratum epitheliale externum		

Skin Models

English

J10

Skin Section, 70 times full-size

- I Epidermis
- II Derma
- III Subcutis
- 1 Sebaceous gland
- 2 Root of hair
- 3 Hair shaft
- 4 Arrector muscle of hair
- 5 MEISSNER's tactile corpuscle
- 6 Sweat pore
- 7 VATER-PACINI corpuscle
- 8 Outer root sheath
- 9 Inner root sheath
- 10 Hair cuticle
- 11 Hair bulb
- 12 Medulla of hair
- 13 Cortex of hair
- 14 Adipose cell
- 15 Hair papilla
- 16 Sweat gland
- 17 Reticular layer of dermis
- 18 Sudoriferous duct
- 19 Papillary layer of dermis
- 20 Basal layer of epidermis
- 21 Spinous layer of epidermis
- 22 Stratum germinativum
- 23 Granular layer of epidermis
- 24 Clear layer of epidermis
- 25 Horny layer of epidermis

J11

Skin Section, 40 times full-size

- A Section of the scalp
- B Section of the sole of the foot
- I Epidermis
- II Derma
- III Subcutis
- 1 MEISSNER tactile corpuscle
- 2 Horny layer of epidermis
- 3 Clear layer of epidermis
- 4 Granular layer of epidermis
- 5 Spinous layer of epidermis
- 6 Basal layer of epidermis
- 7 Stratum germinativum
- 8 Papillary layer of dermis
- 9 Sudoriferous duct
- 10 Reticular layer of dermis
- 11 Sweat gland
- 12 VATER-PACINI corpuscle
- 13 Adipose cell
- 14 Outer root sheath
- 15 Inner root sheath
- 16 Hair cuticle
- 17 Hair bulb
- 18 Medulla of hair
- 19 Cortex of hair
- 20 Arrector muscle of hair
- 21 Root of hair
- 22 Sebaceous gland
- 23 Hair shaft
- 24 Sweat pore

English

J13

Skin, Block Model, 70 times full-size

- I Epidermis
- II Derma
- III Subcutis
- IV Horny layer of epidermis
- 1 Hair shaft
- 2 Stratum disjunctum
- 3 Stratum conjunctum
- 4 Clear layer of epidermis
- 5 Granular layer of epidermis
- 6 Spinous layer of epidermis
- 7 Basal layer of epidermis
- 8 Basement membrane
- 9 Subpapillary venous plexus
- 10 Papillary layer of dermis
- 11 Subpapillary arterial network
- 12 Reticular layer of dermis
- 13 Sudoriferous duct
- 14 Venous plexus of corium
- 15 Arterial network of corium
- 16 Root of hair
- 17 Arrector muscle of hair
- 18 Lymph vessel
- 19 Arteriole
- 20 Nerve
- 21 Venule
- 22 KRAUSE corpuscle
- 23 GOLGI-MAZZONI corpuscles
- 24 Brushes of RUFFINI
- 25 VATER-PACINI corpuscle
- 26 Papillary artery
- 27 Papillary vein
- 28 Cortex of hair
- 29 Medulla of hair
- 30 Sweat gland
- 31 Outer epithelial sheath
- 32 HENLE layer
- 33 HUXLEY layer
- 34 Hair cuticle
- 35 Root of hair
- 36 Sebaceous gland
- 37 Body of apocrine sudoriferous gland
- 38 Papillary nerve
- 39 Hair nerve
- 40 Fascia
- 41 Muscle
- 42 Adipose cell
- 43 Arrector muscle of hair
- 44 MEISSNER's tactile corpuscle
- 45 Sweat pore
- 46 Melanocyte
- 47 Duct of apocrine sudoriferous gland
- 48 MERKEL corpuscles

Skin Models

Hautmodelle

Deutsch

J10

Hautschnitt, 70-fache Größe

I	Oberhaut
II	Lederhaut
III	Unterhautgewebe
1	Talgdrüse
2	Haarwurzel
3	Haarschaft
4	Aufrichter des Haares
5	MEISSNER Tastkörperchen
6	Schweißdrüsenöffnung
7	VATER-PACINI Körperchen
8	Äußere Wurzelscheide
9	Innere Wurzelscheide
10	Haarhäutchen
11	Haarzwiebel
12	Haarmark
13	Haarrinde
14	Fettzelle
15	Haarpapille
16	Schweißdrüse
17	Geflechschicht
18	Schweißdrüsengang
19	Papillenschicht
20	Basalschicht
21	Stachelzellschicht
22	Regenerationsschicht
23	Körnerschicht
24	Glanzschicht
25	Hornschicht

J11

Hautschnitt, 40-fache Größe

A	Schnitt durch die Kopfhaut
B	Schnitt durch die Haut der Fußsohle
I	Oberhaut
II	Lederhaut
III	Unterhautgewebe
1	MEISSNER Tastkörperchen
2	Hornschicht
3	Glanzschicht
4	Körnerschicht
5	Stachelzellschicht
6	Basalschicht
7	Regenerationsschicht
8	Papillenschicht
9	Schweißdrüsengang
10	Geflechschicht
11	Schweißdrüse
12	VATER-PACINI Körperchen
13	Fettzelle
14	Äußere Wurzelscheide
15	Innere Wurzelscheide
16	Haarhäutchen
17	Haarzwiebel
18	Haarmark
19	Haarrinde
20	Aufrichter des Haares
21	Haarwurzel
22	Talgdrüse
23	Haarschaft
24	Schweißdrüsenöffnung

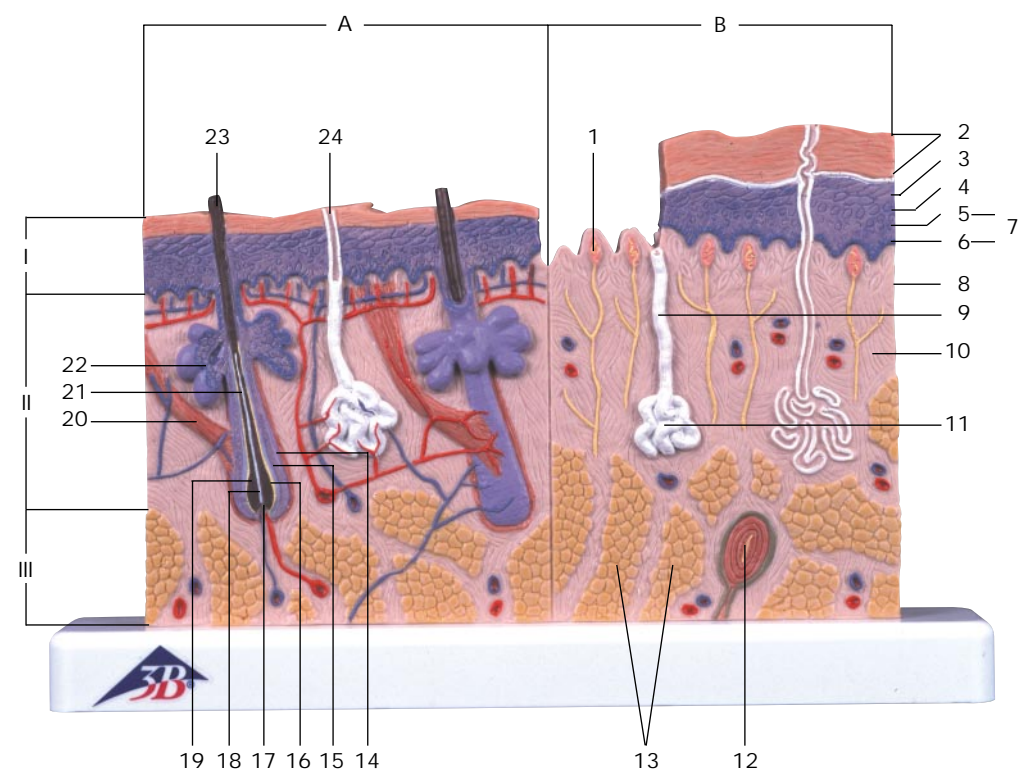
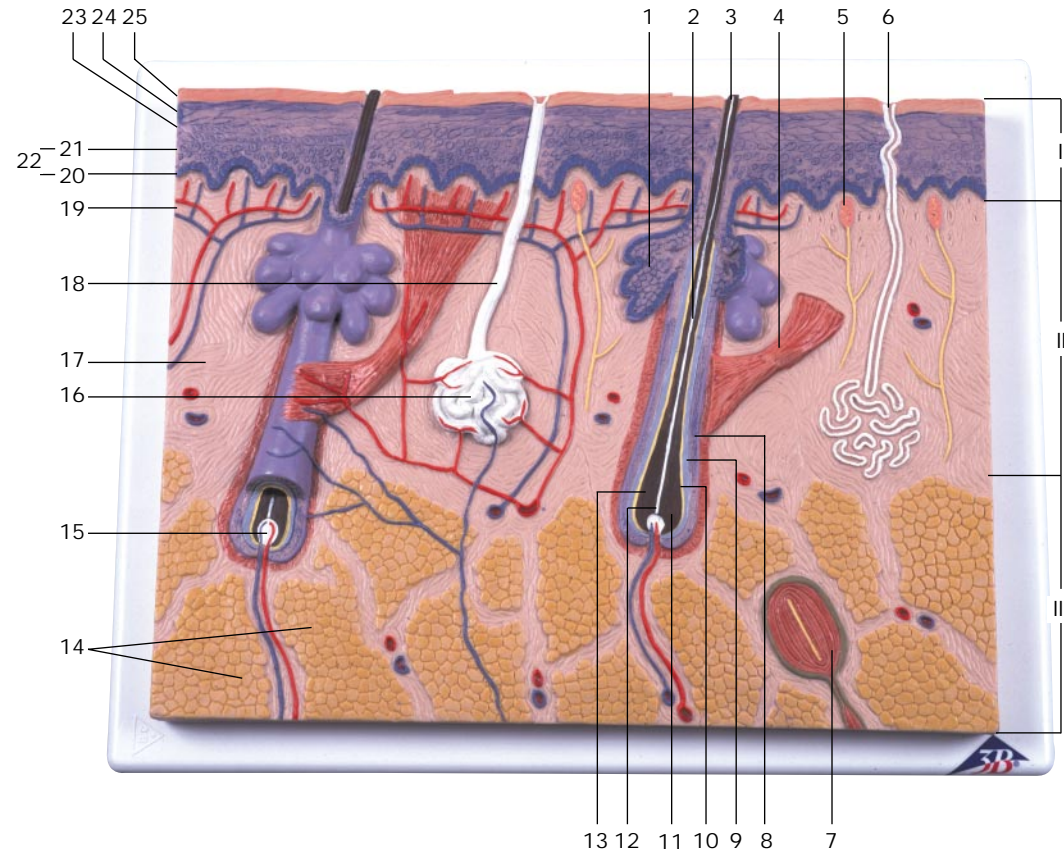
Deutsch

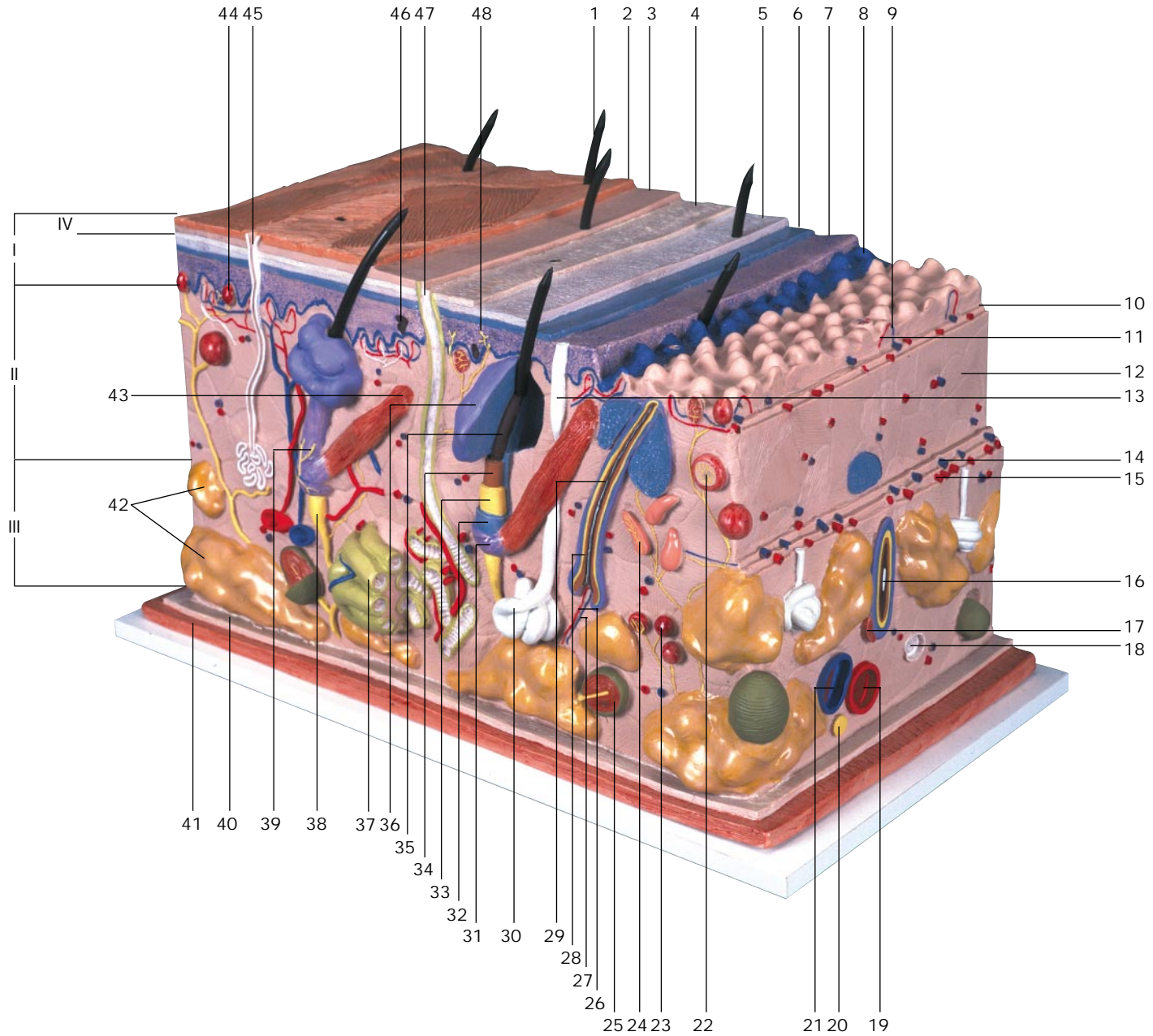
J13

Haut, Blockmodell, 70-fache Größe

I	Oberhaut	32	HENLE Schicht
II	Lederhaut	33	HUXLEY Schicht
III	Unterhautgewebe	34	Haarhäutchen
IV	Hornschicht	35	Haarwurzel
1	Haarschaft	36	Talgdrüse
2	Hornschuppenschicht	37	Duftdrüsenkörper
3	Innere Hornschicht	38	Haarpapillennerv
4	Glanzschicht	39	Haarnerv
5	Körnerschicht	40	Faszie
6	Stachelzellschicht	41	Muskel
7	Basalschicht	42	Fettzelle
8	Basalmembran	43	Aufrichter des Haares
9	Subpapilläres Venengeflecht	44	MEISSNER Tastkörperchen
10	Papillenschicht	45	Schweißdrüsenöffnung
11	Subpapilläres Arteriennetz	46	Pigmentzelle
12	Geflechschicht	47	Ausführungsgang der Duftdrüse
13	Schweißdrüsengang	48	MERKEL Tastscheiben
14	Venengeflecht der Lederhaut		
15	Arteriennetz der Lederhaut		
16	Haarwurzel		
17	Aufrichter des Haares		
18	Lymphgefäß		
19	Arteriole		
20	Nerv		
21	Venula		
22	KRAUSE-Endkolben		
23	GOLGI-MAZZONI Körperchen		
24	RUFFINI Körperchen		
25	VATER-PACINI Körperchen		
26	Haarpapillenarterie		
27	Haarpapillenvene		
28	Haarrinde		
29	Haarmark		
30	Schweißdrüse		
31	Äußere epitheliale Wurzelscheide		

Hautmodelle





Modelos de la Piel

Español

J10

Corte de la piel, 70 veces su tamaño natural

- I Epidermis
- II Dermis
- III Subcutis
- 1 Glándula sebácea
- 2 Raíz pilosa
- 3 Tallo del pelo
- 4 M. erector del pelo
- 5 Corpúsculo de MEISSNER
- 6 Poro sudorífero
- 7 Corpúsculo de VATER-PACINI
- 8 Vaina radicular externa
- 9 Vaina radicular interna
- 10 Cutícula del pelo
- 11 Bulbo peloso
- 12 Médula del pelo
- 13 Corteza del pelo
- 14 Célula adiposa
- 15 Papila pilosa
- 16 Glándula sudorípara
- 17 Capa reticular
- 18 Conducto sudorífero
- 19 Capa papilar
- 20 Capa basal
- 21 Estrato germinativo
- 22 Estrato germinativo
- 23 Estrato granulosa
- 24 Estrato lúcido
- 25 Estrato córneo

J11

Corte de la piel, 40 veces su tamaño natural

- A Corte por el cuero cabelludo
- B Corte por la planta del pie
- I Epidermis
- II Dermis
- III Subcutis
- 1 Corpúsculo de MEISSNER
- 2 Estrato córneo
- 3 Estrato lúcido
- 4 Estrato granulosa
- 5 Estrato germinativo
- 6 Capa basal
- 7 Estrato germinativo
- 8 Capa papilar
- 9 Conducto sudorífero
- 10 Capa reticular
- 11 Glándula sudorípara
- 12 Corpúsculo de VATER-PACINI
- 13 Célula adiposa
- 14 Vaina radicular externa
- 15 Vaina radicular interna
- 16 Cutícula del pelo
- 17 Bulbo peloso
- 18 Médula del pelo
- 19 Corteza del pelo
- 20 M. erector del pelo
- 21 Raíz pilosa
- 22 Glándula sebácea
- 23 Tallo del pelo
- 24 Poro sudorífero

Español

Modelos de la Piel

J13

La piel, modelo en bloque, 70 veces su tamaño natural

- I Epidermis
- II Dermis
- III Subcutis
- IV Estrato córneo
- 1 Tallo del pelo
- 2 Estrato disjunto
- 3 Estrato conjunto
- 4 Estrato lúcido
- 5 Estrato granulosa
- 6 Estrato germinativo
- 7 Capa basal
- 8 Membrana basal
- 9 Plexo venoso subpapilar
- 10 Capa papilar
- 11 Red arterioso subpapillar
- 12 Capa reticular
- 13 Conducto sudorífero
- 14 Plexo venoso da derme
- 15 Red arterioso del dermis
- 16 Raíz pilosa
- 17 M. erector del pelo
- 18 Vaso linfático
- 19 Arteriola
- 20 Nervio
- 21 Venula
- 22 Corpúsculos de KRAUSE
- 23 Corpúsculos de GOLGI-MAZZONI
- 24 Corpúsculos de RUFFINI
- 25 Corpúsculo de VATER-PACINI
- 26 A. papilar
- 27 V. papilar
- 28 Corteza del pelo
- 29 Médula del pelo
- 30 Glándula sudorípara

- 31 Vaina epitelial externa
- 32 Estrato de HENLE
- 33 Estrato de HUXLEY
- 34 Cutícula del pelo
- 35 Raíz pilosa
- 36 Glándula sebácea
- 37 Cuerpo de la glándula sudorífera
- 38 N. papilar
- 39 N. capilar
- 40 Aponeurosis
- 41 Músculo
- 42 Célula adiposa
- 43 M. erector del pelo
- 44 Corpúsculo de MEISSNER
- 45 Poro sudorífero
- 46 Celula pigmentada
- 47 Ducto sudorífero
- 48 Corpúsculo de MERKEL

Modèles de la Peau

Français

J10		J11	
Coupe de la peau, agrandie 70 fois		Coupe de la peau, agrandie 40 fois	
I	Epiderme	A	Section du cuir chevelu
II	Derme	B	Section de la plante du pied
III	Tissu cellulaire sous-cutané	I	Epiderme
1	Glande sébacée	II	Derme
2	Racine du poil	III	Tissu cellulaire sous-cutané
3	Tige du poil	1	Corpuscule de MEISSNER
4	M. arrecteur du poil	2	Couche cornée de l'épiderme
5	Corpuscule de MEISSNER	3	Couche lucide de l'épiderme
6	Orifice de la glande sudoripare	4	Couche granuleuse de l'épiderme
7	Corpuscule de VATER-PACINI	5	Couche de malpighi de l'épiderme
8	Vagina radialis externe	6	Couche basale de l'épiderme
9	Vagina radialis interne	7	Couche de malpighi
10	Cuticule du poil	8	Corps papillaire du derme
11	Bulbe pileux	9	Canal sudorifère
12	Moelle du poil	10	Couche réticulaire du derme
13	Cortex du poil	11	Glande sudoripare
14	Cellule adipeuse	12	Corpuscule de VATER-PACINI
15	Papille pileuse	13	Cellule adipeuse
16	Glande sudoripare	14	Vagina radialis externe
17	Couche réticulaire du derme	15	Vagina radialis interne
18	Canal sudorifère	16	Cuticule du poil
19	Corps papillaire du derme	17	Bulbe pileux
20	Couche basale de l'épiderme	18	Moelle du poil
21	Couche de malpighi de l'épiderme	19	Cortex du poil
22	Couche de malpighi	20	M. arrecteur du poil
23	Couche granuleuse de l'épiderme	21	Racine du poil
24	Couche lucide de l'épiderme	22	Glande sébacée
25	Couche cornée de l'épiderme	23	Tige du poil
		24	Orifice de la glande sudoripare

Français

Modèles de la Peau

J13			
Coupe de la peau, modèle en bloc, agrandie 70 fois			
I	Epiderme	31	Gaine épithéliale externe
II	Derme	32	Couche de HENLE
III	Tissu cellulaire sous-cutané	33	Couche de HUXLEY
IV	Couche cornée de l'épiderme	34	Cuticule du poil
1	Tige du poil	35	Racine du poil
2	Stratum disjunctum	36	Glande sébacée
3	Stratum conjunctum	37	Corps de la glande apocrine sudoripare
4	Couche lucide de l'épiderme	38	Nerf papillaire
5	Couche granuleuse de l'épiderme	39	Nerf du poil
6	Couche de MALPIGHI de l'épiderme	40	Aponévrose
7	Couche basale de l'épiderme	41	Muscle
8	Couche sous-épithéliale	42	Cellule adipeuse
9	Plexus veineux sous-cutané	43	M. arrecteur du poil
10	Corps papillaire du derme	44	Corpuscule de MEISSNER
11	Réseau artérielle	45	Orifice de la glande sudoripare
12	Couche réticulaire du derme	46	Mélanocyte
13	Canal sudorifère	47	Canal excréteur de la glande apocrine sudoripare
14	Plexus veineux du chorion	48	Corpuscule de MERKEL
15	Réseau artérielle du chorion		
16	Racine du poil		
17	M. arrecteur du poil		
18	Vaisseau lymphatique		
19	Artériole		
20	Nerf		
21	Veinule		
22	Corpuscule de KRAUSE		
23	Corpuscule de GOLGI-MAZZONI		
24	Corpuscules de RUFFINI		
25	Corpuscule de VATER-PACINI		
26	Artère papillaire		
27	Veine papillaire		
28	Cortex du poil		
29	Moelle du poil		
30	Glande sudoripare		

Modelos de Pele

Português

J10		J11	
Seção de pele, 70 x tamanho natural		Seção de pele, 40 x tamanho natural	
I	Epiderme	A	Corte pelo couro cabeludo
II	Derme	B	Corte pela planta do pé
III	Subcutânea	I	Epiderme
1	Glândula sebácea	II	Derme
2	Raiz do pêlo	III	Subcutânea
3	Haste do pêlo	1	Corpúsculo tátil de MEISSNER
4	M. eretor do pêlo	2	Estrato córneo
5	Corpúsculo tátil de MEISSNER	3	Estrato lúcido
6	Poros de suor	4	Estrato granuloso
7	Corpúsculo tátil de VATER-PACINI	5	Estrato espinhoso
8	Bainha radicular externa	6	Estrato basal
9	Bainha radicular interna	7	Estrato germinativo
10	Cutícula do pêlo	8	Estrato papilar
11	Bulbo piloso	9	Ducto sudorífero
12	Medula do pêlo	10	Estrato reticular
13	Córtex do pêlo	11	Glândula sudorípara
14	Célula adiposa	12	Corpúsculo tátil de VATER-PACINI
15	Papila pilosa	13	Célula adiposa
16	Glândula sudorípara	14	Bainha radicular externa
17	Estrato reticular	15	Bainha radicular interna
18	Ducto sudorífero	16	Cutícula do pêlo
19	Estrato papilar	17	Bulbo piloso
20	Estrato basal	18	Medula do pêlo
21	Estrato espinhoso	19	Córtex do pêlo
22	Estrato germinativo	20	M. eretor do pêlo
23	Estrato granuloso	21	Raiz do pêlo
24	Estrato lúcido	22	Glândula sebácea
25	Estrato córneo	23	Haste do pêlo
		24	Poros de suor

Português

J13		J14	
Pele, modelo em bloco, 70 x tamanho natural		Pele, modelo em bloco, 70 x tamanho natural	
I	Epiderme	31	Bainha epitelial externa
II	Derme	32	Bainha de HENLE
III	Subcutânea	33	Bainha de HUXLEY
IV	Estrato córneo	34	Cutícula do pêlo
1	Haste do pêlo	35	Raiz do pêlo
2	Estrato disjunco	36	Glândula sebácea
3	Estrato conjunco	37	Corpo da glândula sudorípara
4	Estrato lúcido	38	Nervo papilar
5	Estrato granuloso	39	Nervo capilar
6	Estrato espinhoso	40	Fascia
7	Estrato basal	41	Musculus
8	Lâmina basal	42	Célula adiposa
9	Plexo venoso subpapilar	43	M. eretor do pêlo
10	Estrato papilar	44	Corpúsculo tátil de MEISSNER
11	Rede arterioso subpapilar	45	Poros de suor
12	Estrato reticular	46	Célula pigmentada
13	Ducto sudorífero	47	Ducto sudorífero
14	Plexo venoso del dermis	48	Corpúsculo tátil de MERKEL
15	Rede arterioso da derme		
16	Raiz do pêlo		
17	M. eretor do pêlo		
18	Vaso linfático		
19	Arteriola		
20	Nervo		
21	Vênula		
22	Corpúsculos de KRAUSE		
23	Corpúsculo de GOLGI-MAZZONI		
24	Corpúsculos de RUFFINI		
25	Corpúsculo tátil de VATER-PACINI		
26	Artéria papilar		
27	Veia papilar		
28	Córtex do pêlo		
29	Medula do pêlo		
30	Glândula sudorípara		

Modelos de Pele

皮膚モデル

日本語

J10		J11	
皮膚、70倍大モデル		皮膚、40倍大モデル	
I	表皮	A	頭皮部
II	真皮	B	足底部
III	皮下組織	I	表皮
1	脂腺	II	真皮
2	毛根	III	皮下組織
3	毛幹	1	マイスネル(触覚)小体
4	立毛筋	2	角質層
5	マイスネル(触覚)小体	3	淡明層
6	汗口	4	顆粒層
7	ファーテル・パチニ(層板)小体	5	有棘層
8	外根鞘	6	基底層
9	内根鞘	7	胚芽層
10	毛小皮	8	乳頭層
11	毛球	9	汗腺管
12	毛髓質	10	網状層
13	毛皮質	11	汗腺体
14	脂肪細胞	12	ファーテル・パチニ(層板)小体
15	毛乳頭	13	脂肪細胞
16	汗腺体	14	外根鞘
17	網状層	15	内根鞘
18	汗腺管	16	毛小皮
19	乳頭層	17	毛球
20	基底層	18	毛髓質
21	有棘層	19	毛皮質
22	胚芽層	20	立毛筋
23	顆粒層	21	毛根
24	淡明層	22	脂腺
25	角質層	23	毛幹
		24	汗口

日本語

J13		32	
皮膚、70倍大・ブロックモデル		ヘンレ層	
I	表皮	33	ハックスレー層
II	真皮	34	毛小皮
III	皮下組織	35	毛根
IV	角質層	36	脂腺
1	毛幹	37	大汗腺(アポクリン汗腺)の腺体
2	剥離層	38	乳頭神経
3	結合層	39	毛神経
4	淡明層	40	筋膜
5	顆粒層	41	筋肉
6	有棘層	42	脂肪細胞
7	基底層	43	立毛筋
8	基底膜	44	マイスネル(触覚)小体
9	浅乳頭下静脈叢	45	汗口
10	乳頭層	46	メラニン細胞(メラノサイト)
11	乳頭下動脈網	47	大汗腺(アポクリン汗腺)の導管
12	網状層	48	メルケル(触覚)細胞
13	小汗腺(エクリン汗腺)の導管		
14	真皮静脈叢		
15	真皮動脈網		
16	毛根		
17	立毛筋		
18	リンパ管		
19	細動脈		
20	神経		
21	細静脈		
22	クラウゼ小体		
23	ゴルジ・マッツォニ小体		
24	ルフィニ小体		
25	ファーテル・パチニ(層板)小体		
26	乳頭動脈		
27	乳頭静脈		
28	毛皮質		
29	毛髓質		
30	小汗腺(エクリン汗腺)の腺体		
31	外根鞘		

皮膚モデル



3B Scientific Products

Internet: <http://www.3bscientific.com>