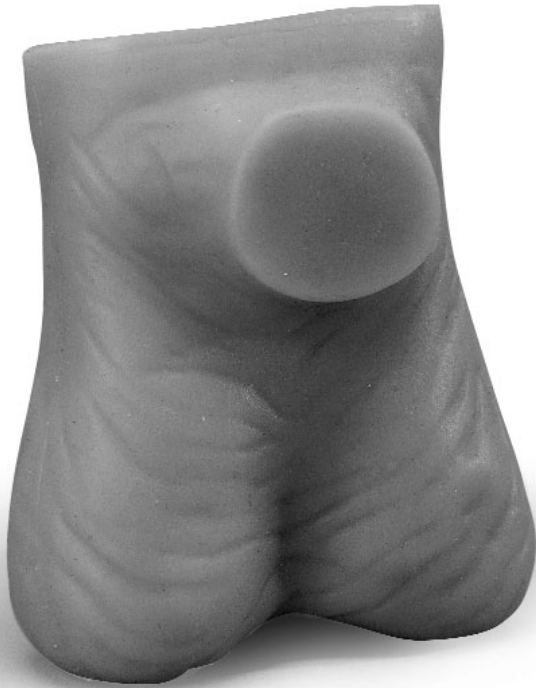

**L60**



# Testicle Examination Model English

You have chosen the testicle examination model made from 3B's SKINlike™ material. This material is a dermatologically tested silicon that feels natural and replicates even the finest skin structures accurately.

In order to lastingly work with 3B Scientific®'s testicle examination model, please observe the following cleaning and care instructions:

Slight soiling may be removed with mild detergent and water. Do not use substances containing solvents since they can damage the material.

Sharp or pointy objects (e.g. needles) will damage the model surface.

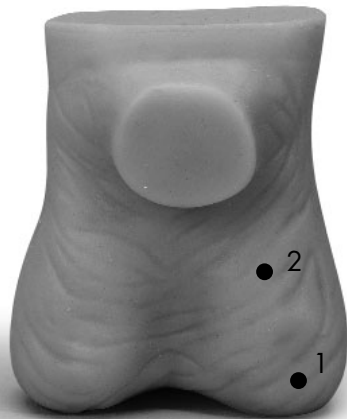The skin will feel softer if the model is rubbed with talcum powder occasionally.

The model is a life-sized replica of the male scrotum with a natural skin structure and a skin-like feel. The front is marked by the replication of the

beginning of a penis. The scrotum contains two movable testicles, the epididymi and the spermatic cords for palpation. The left testicle is suspended slightly lower and is slightly larger. The epididymis and the head of the epididymis lie on top of the upper pole of the testicle. The body and caudate of the epididymis lie on the rear and continue to the spermatic cord. Along with vessels and coats it forms the spermatic cord to which the testicle is movably connected within the scrotum. In comparison to the testicle, the scrotum can be moved in a gliding motion.

Two pathological findings can be felt in the left testicle:

1. To the front and side: 5 mm diameter, eminent, hard and smooth, fixed.
2. At the front: 15 mm diameter, eminent, hard and smooth, fixed.



# Testicle Examination Model English

## Self-Examination of the Testicle

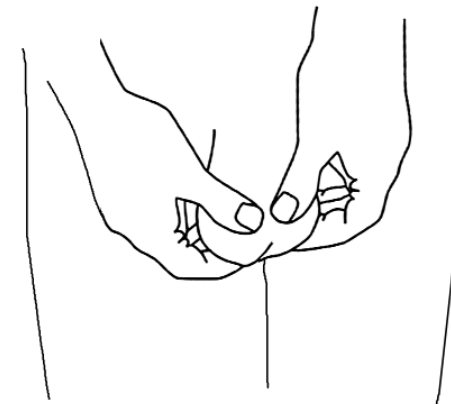
The exam should be done regularly, e.g. once a month. Proceed in the following manner:

- Take a warm bath or a long shower before examination. Heat will relax the testicle and will make the skin softer. This will facilitate palpating the testicle.
- Stand in front of a mirror and check the testicle for visible changes such as swelling or nodular lumps.
- Feel the testicle gently with both hands. Place the index and middle finger behind the testicle and the thumbs on top in front. Carefully roll the testicle from side to side between the fingers. One testicle might be larger than the other, which is normal.
- Feel for the epididymis, a soft, long structure at the back of the testicle. Once you are acquainted with the structure you will not mistake it for suspicious swelling. Swelling thought to be cancer is generally found at the sides and some times in the front.

## Note the Following Changes:

- Painful enlargement of a testicle (in most cases testicular cancer only afflicts one testicle)
- Palpable lump in one of the testicle
- Heaviness or dragging pain in a testicle
- Testicle feels sensitive to touch
- Accumulation of fluids in the scrotum
- Discharge from the penis
- Blood in the seminal emission

Contact your physician immediately should you find a lump. The lump could be the result of an infection and your physician will decide on the necessary treatment. If the lump is not caused by an infection it may possibly be a cancerous ulcer. Early detection and treatment is especially important in this case.



# Hodentastmodell

Deutsch

Sie haben sich für ein Hodentastmodell entschieden, das aus 3B SKINlike™ Material gefertigt ist. Dieses Material ist ein dermatologisch getestetes Silikon, das sich besonders realistisch anfühlt und selbst feine Hautstrukturen detailgetreu wiedergibt.

Damit Sie lange mit Ihrem 3B Scientific® Hodentastmodell arbeiten können, hier einige Tipps zur Pflege und Handhabung:

Leichte Verschmutzungen lassen sich mit einer milden Seifenlösung entfernen. Bitte keine lösungsmittelhaltigen Substanzen verwenden, da das Material sonst beschädigt werden kann.

Scharfe oder spitze Gegenstände (z.B. Spritzen) zerstören die Modelloberfläche.

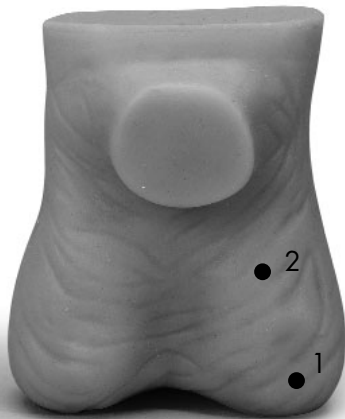Die Haut fühlt sich geschmeidiger an, wenn das Modell von Zeit zu Zeit mit etwas Talkumpuder eingerieben wird.

Dargestellt ist ein männlicher Hodensack (Scrotum) in natürlicher Größe mit natürlichem Hautrelief und

hautähnlichen Tasteigenschaften. Die Vorderseite ist durch einen stilisierten Gliedansatz markiert. Im Hodensack sind zwei Hoden (Testes), die Nebenhoden (Epididymis) und die Samenstränge zu tasten. Der linke Hoden hängt etwas tiefer und ist etwas größer. Der Nebenhoden sitzt mit seinem Nebenhodenkopf dem oberen Hodenpol auf. Der Körper und der Schweif des Nebenhodens liegen dem hinteren Rand auf und setzen sich in den Samenleiter fort. Zusammen mit Gefäßen und Hüllen bildet dieser den Samenstrang, an dem der Hoden beweglich im Hodensack hängt. Der Hodensack kann also gleitend gegenüber dem Hoden verschoben werden.

Am linken Hoden sind zwei krankhafte Befunde zu tasten:

1. Seitlich vorn: Durchmesser 5 mm, erhaben, fest und glatt, nicht verschiebbar.
2. An der Vorderseite: Durchmesser 15 mm, erhaben, fest und glatt, nicht verschiebbar.



Deutsch

## Die Selbstuntersuchung des Hodens

Führen Sie die Untersuchung regelmäßig durch, z.B. einmal im Monat. Gehen Sie dabei folgendermaßen vor:

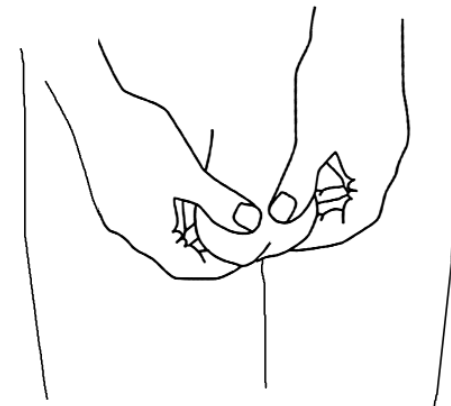
- Nehmen Sie vor der Untersuchung ein warmes Bad oder eine ausgiebige Dusche. Wärme lässt den Hoden entspannt absinken und die Haut wird weicher. Das erleichtert das Abtasten der Hoden.
- Stellen Sie sich vor einen Spiegel und inspizieren Sie die Hoden auf sichtbare Veränderungen wie Schwellung oder knotige Erhabenheiten.
- Tasten Sie den Hoden sanft mit beiden Händen ab. Zeige- und Mittelfinger liegen dabei hinter dem Hoden, die Daumen liegen vorn auf. Lassen Sie den Hoden leicht zwischen den Fingern hin und her rollen. Ein Hoden könnte etwas größer sein als der andere - das ist normal.
- Suchen Sie die Nebenhoden - eine weiche, längliche Struktur an der Rückseite des Hodens. Wenn Sie mit dieser Struktur vertraut sind, so werden Sie sie nicht irrtümlich für eine verdächtige Schwellung halten. Krebsverdächtige Schwellungen werden meistens an den Seiten und manchmal im vorderen Teil gefunden.

# Hodentastmodell

## Auf folgende Veränderungen sollten Sie achten:

- Schmerzlose Vergrößerung eines Hodens (Hodenkrebs betrifft fast immer nur einen der beiden Hoden.)
- Tastbarer Knoten in einem der beiden Hoden
- Schweregefühl oder ziehender Schmerz im Hoden
- Berührungsempfindlichkeit eines Hodens
- Flüssigkeitsansammlung im Hodensack
- Ausfluss aus dem Penis
- Blut im Samenerguss

Wenn Sie einen solchen Knoten finden, sollten Sie sich umgehend mit Ihrem Arzt in Verbindung setzen. Der Knoten könnte durch eine Infektion entstanden sein und ihr Arzt wird über die passende Behandlung entscheiden. Falls der Knoten nicht durch eine Infektion verursacht wurde, ist es möglich dass es sich hierbei um ein krebsartiges Geschwür handelt. Gerade dann ist eine frühe Erkennung und Behandlung außerordentlich wichtig.



# Modelo de testículos para palpación

Español

Usted ha elegido un modelo de testículos para palpación fabricado de material 3B SKINlike™. Este material es una silicona dermatológicamente probada que da una sensación particularmente realista y permite una representación exacta de la piel, incluso de sus estructuras finas.

Para que el modelo de testículos para palpación de 3B Scientific® le dure mucho tiempo, le damos a continuación algunas recomendaciones para su mantenimiento y manejo:

Las suciedades leves pueden quitarse con una solución jabonosa suave. No utilice sustancias que contienen disolventes, ya que su uso puede dañar al material.

Los objetos cortantes o puntiagudos (p.ej. jeringuillas) destroran la superficie del modelo.

La piel será más suave al tacto, cuando Vd. le pone a veces al modelo una pequeña cantidad de polvos de talco.

Se representa un escroto masculino (Scrotum) de tamaño natural con un relieve cutáneo natural,

cuyas propiedades al tacto son similares a las de la piel. La cara anterior está marcada por la raíz del pene representada de forma estilizada. En el escroto, se pueden palpar dos testículos (Testes), los epidídimos (Epididymis) y los cordones espermáticos. El testículo izquierdo está un poco más bajo y es un poco más grande. El epidídimo se fija con su cabeza al polo superior del testículo. El cuerpo y la cola del epidídimo se fijan al borde trasero y se continúan con el conducto deferente. Junto con unos vasos y envolturas, éste constituye el cordón espermático del que pende el testículo de manera móvil en el interior del escroto. Por consiguiente, se puede desplazar el escroto con respecto al testículo.

En el testículo izquierdo, se pueden palpar dos hallazgos patológicos:

1. En la parte delantera lateral: de 5 mm de diámetro, saliente, sólido y liso, no desplazable.
2. En la cara anterior: de 15 mm de diámetro, saliente, sólido y liso, no desplazable.



Español

# Modelo de testículos para palpación

## La autoexploración testicular

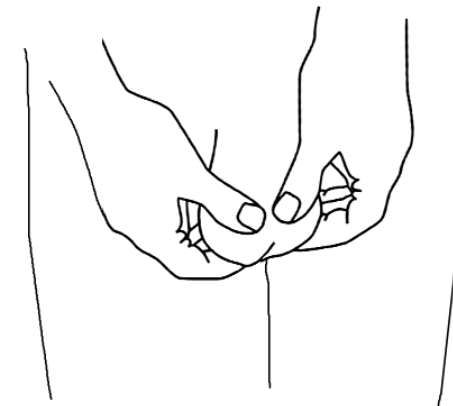
Realice la exploración regularmente, p. ej. una vez al mes. Siga los pasos siguientes:

- Tome un baño caliente o una larga ducha antes de realizar la exploración. El calor hace que el testículo se relaje y descienda y que la piel sea más blanda, lo que facilita la palpación de los testículos.
- Póngase de pie ante un espejo y compruebe si los testículos presentan alteraciones visibles como p. ej. hinchazón o elevaciones nudosas.
- Palpe el testículo cuidadosamente con ambos manos, colocando los índices y los dedos corazón debajo del testículo y los pulgares encima. Haga rodar el testículo suavemente entre los dedos. Es posible que uno de los testículos sea un poco más grande que el otro - pero es normal.
- Localice los epidídimos - es una estructura blanda, oblonga en la cara posterior del testículo. Una vez que usted está familiarizado con esta estructura, ya no considerará equivocadamente que se trata de un hinchazón sospechoso. En la mayoría de los casos, los hinchazones sospechosos de ser cancerosos se encuentran en los laterales y a veces en la parte delantera.

## Debe buscar las alteraciones siguientes:

- Engrosamiento no doloroso de uno de los testículos (El cáncer testicular afecta casi siempre solamente a uno de los dos testículos.)
- Nódulo palpable en uno de los dos testículos
- Sensación de pesadez o dolor tirante en el testículo
- Sensibilidad al tacto de uno de los testículos
- Acumulación de líquido en el escroto
- Flujo secretado por el pene
- Presencia de sangre en el eyaculado

Si descubre un nódulo de este tipo, deberá consultar inmediatamente a su médico. Es posible que el nódulo se haya formado debido a una infección y su médico determinará el tratamiento adecuado. Cuando la presencia del nódulo no sea debida a una infección, es posible que se trate de una úlcera cancerosa. Justamente en este caso, la detección y el tratamiento precoces tienen especial importancia.



# Modèle de testicules palpables

Français

Vous avez choisi un modèle de testicules palpables fabriqué en matériau 3B SKINlike™. Ce matériau est de la silicone testée dermatologiquement, particulièrement réaliste au niveau du toucher et qui représente même les structures cutanées fines jusque dans les moindres détails.

Ci-dessous quelques conseils d'entretien et de manipulation vous permettant de travailler longtemps avec votre modèle de testicules palpables 3B Scientific® :

Les souillures légères s'enlèvent avec une solution savonneuse douce. Veuillez ne pas utiliser de substances détergentes, étant donné que celles-ci peuvent endommager le matériau.

Les objets coupants et pointus (par exemple les seringues) abîment la surface du modèle.

La peau est plus douce au toucher lorsque le modèle est saupoudré de talc de temps en temps.

Un scrotum masculin grandeur nature est représenté avec son relief cutané naturel et des pro-

priétés de palpation semblables à celles que présentent la peau. L'avant est marqué par une insertion du pénis stylisée. Dans le scrotum, deux testicules, l'épididyme et les cordons spermatiques sont palpables. Le testicule gauche descend un peu plus bas et est un peu plus grand. La tête de l'épididyme s'élève au-dessus du pôle supérieur du testicule. Le corps et la queue de l'épididyme sont situés sur le bord postérieur et se poursuivent par le canal déférent. Avec les vaisseaux et les gaines, celui-ci forme le cordon spermatique auquel le testicule est suspendu de façon mobile dans le scrotum. Le scrotum peut donc être déplacé par rapport au testicule en le faisant glisser.

Deux états pathologiques sont palpables au niveau du testicule gauche :

1. Au niveau latéral antérieur : diamètre 5 mm, en relief, dur et lisse, non déplaçable.
2. Sur la face antérieure : diamètre 15 mm, en relief, dur et lisse, non déplaçable.



# Modèle de testicules palpables

Français

## L'autoexamen du testicule

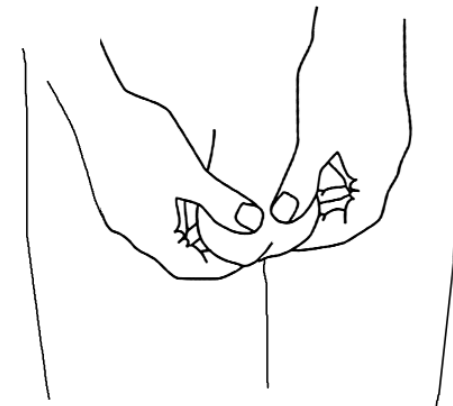
Effectuez l'examen régulièrement, par exemple une fois par mois. Procédez de la manière suivante :

- Prenez un bain chaud ou une bonne douche avant l'examen. La chaleur fait s'affaïsser le testicule de manière détendue et la peau est plus douce. Ceci facilite la palpation des testicules.
- Placez-vous devant un miroir et examinez si les testicules présentent des altérations visibles telles qu'un gonflement ou des nodules apparents.
- Palpez le testicule délicatement avec les deux mains. Les index et les majeurs sont placés derrière le testicule, les pouces reposent sur le testicule. Faites rouler le testicule légèrement entre les doigts de gauche à droite et de droite à gauche. Un testicule peut être un peu plus grand que l'autre - c'est normal.
- Cherchez l'épididyme - une structure molle, longitudinale au dos du testicule. Si vous connaissez bien cette structure, vous ne la prendrez pas à tort pour un gonflement suspect. Les gonflements pouvant révéler un cancer sont situés la plupart du temps sur les côtés et quelquefois sur la partie antérieure.

## Veillez aux altérations suivantes :

- Augmentation de volume douloureuse d'un testicule (le cancer des testicules ne touche pratiquement toujours que l'un des deux testicules).
- Nodules palpables dans l'un des deux testicules.
- Sensation de lourdeur ou élancements dans le testicule.
- Sensibilité au toucher d'un testicule.
- Accumulation de liquide dans le scrotum.
- Écoulement provenant du pénis.
- Présence de sang dans le sperme.

Si vous découvrez un tel nodule, veuillez prendre immédiatement contact avec votre médecin. Le nodule peut être le résultat d'une infection, et votre médecin décidera du traitement adéquat à suivre. Si le nodule n'est pas causé par une infection, il est possible qu'il s'agisse d'un ulcère semblable au cancer. Dans ce cas précis, un dépistage et un traitement précoces sont extrêmement importants.



# Modelo para a palpação dos testículos

Português

Optou por um modelo de palpação do escroto que está fabricado em material do tipo SKINlike™. Trata-se de uma silicone dermatologicamente provada cujo tacto é particularmente realista; este material permite uma reprodução superficial dos pormenores das estruturas finas da pele.

Para que o modelo de palpação dos testículos do nosso tipo "3B Scientific®" lhe sirva muito tempo como instrumento didático, proporcionamos-lhes aqui os bons conselhos necessários para a manutenção adequada do modelo testicular.

As sujidades podem ser limpidas com uma lixívia de sabão suave. É favor de não utilizar as substâncias com solventes porque podiam danificar o material.

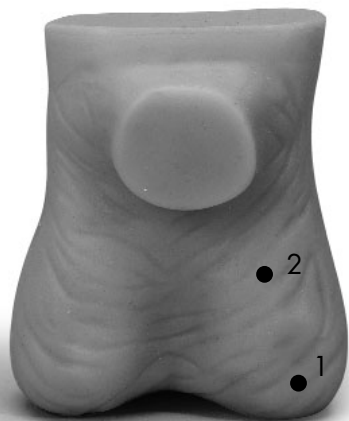Deve se evitar de pôr em contacto o modelo com os objetos cortantes, agudos ou afiados (tais como as seringas) porque podem destruir a superfície metálica.

A pele será muito mais macia ao tato se o modelo for, de vez em quando, untado de pó de talco para aumentar a maciez, como supramencionado.

A representação inclui o escroto masculino em tamanho natural, incluindo um relevo epidérmico natural que oferece qualidades de tacto semelhantes à da pele humana. A face anterior é marcada pelo esboço estilizado de um pénis. Podem se palpar na bolsa testicular os dois testículos, (Testes), os epidídimos, e os cordões espermáticos. O testículo esquerdo que se encontra numa posição mais baixa para com o outro testículo, na bolsa escrotal é, em geral, um pouco maior. O epidídimo está colocado com a cabeça do epidídimo sobre o pólo superior do testículo, sendo ligado com esta estrutura. O corpo e a cauda do epidídimo estão colocados sobre a margem posterior e se viram para o canal espermático. Este forma, junto com os vasos sanguíneos e os túbulos, o cordão espermático que mantém o testículo móvel na bolsa. Por isso, é possível deslocar a bolsa testicular em relação ao testículo individual.

Duas anormalidades patológicas passíveis à descoberta durante o exame da palpação no testículo esquerdo podem ser localizadas:

1. Na face lateral: o diâmetro é de 5 mm, em saliência, liso e seguro, imóvel
2. No lado da frente: Diâmetro 15 mm, em saliência, liso e seguro, imóvel.



Português

# Modelo para a palpação dos testículos

## O auto-exame do testículo

É aconselhável, do ponto de vista médico, fazer este exame regularmente, por exemplo uma vez por mês. Proceda da seguinte maneira:

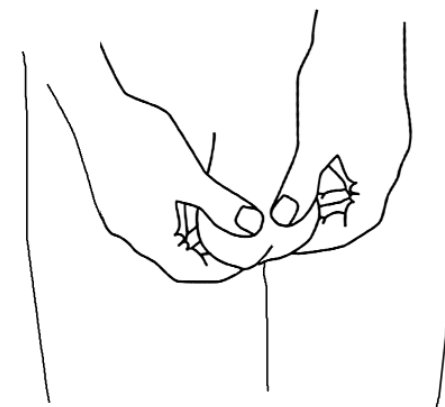
- Tome um chuveiro abundante ou um banho quente antes de iniciar o exame. Devido ao calor, o testículo se descontrairá e se afundará na bolsa. Com efeito, a pele do escroto se tornará mais macia e a palpação do testículo será, devido ao efeito do calor, muito mais fácil.
- Diante de um espelho de auscultação, apalpe escrupulosamente os testículos para detectar qualquer condição patológica, inchaço ou elevação distinguíveis como as tumefações escrotais ou protuberâncias nodosas.
- Palpe cuidadosamente o testículo com as duas mãos. Meta o dedo indicador e dedo médio atrás do escroto, os polegares devem se encontrar ao mesmo tempo colocados por frente em cima da bolsa testicular. Em seguida, deixe rolar o testículo escolhido por entre os seus dedos, apalpando-o com muita sensibilidade e escrupulo. É possível que um dos dois testículos seja de tamanho maior do que o outro - mas isto é perfeitamente normal.
- Depois, procure o epidídimo - uma estrutura alongada e macia que se encontra no dorso do testículo. Se você for familiarizado com esta estrutura anatómica do epidídimo, não vai a tomar por uma inchaço suspeita. Na maioria

dos casos as tumefações cancerosas se encontram nos lados e, às vezes, na parte anterior.

## Deve tomar atenção às seguintes alterações localizadas no escroto:

- Aumento de um testículo não apresentado qualquer dor (o carcinoma do testículo só concerne, na maioria dos casos, um dos dois testículos)
- Nodos e nódulos palpáveis num dos dois testículos
- Logo que sinta uma sensação de pesado ao palpar o escroto ou uma dor lancinante no testículo
- Se um testículo for irritável ao mero tato da mão
- Amontação de líquido na bolsa testicular
- Fluxo secreção/excreção que se esvazia do pénis
- Rastos de sangue na ejaculação

Caso detecte um nodo que seja palpável e tiver a natureza acima descrita, deve tomar contato imediato com o seu médico. A causa pode ser uma infecção e o médico vai decidir sobre o tratamento que convém neste caso. Se o nodo não for causado por uma infecção, é possível que se trate aqui de um tumor canceroso. Detectar e achar um bom tratamento do carcinoma são extremamente importantes.



# Modello per la palpazione dei testicoli Italiano

Questo modello per la palpazione dei testicoli è stato costruito con materiale 3B SKINlike™. Si tratta di un silicone testato dermatologicamente, particolarmente realistico al tatto, che riproduce con fedeltà nei dettagli anche le strutture più fini della cute.

Qui di seguito alcuni consigli per la manutenzione del modello per la palpazione dei testicoli 3B Scientific®:

Per pulirlo basta usare acqua e sapone neutro. Non vanno usate sostanze contenenti solventi, altrimenti il materiale può restare danneggiato.

Oggetti affilati o appuntiti (p.es. siringhe) possono danneggiare la superficie del modello.

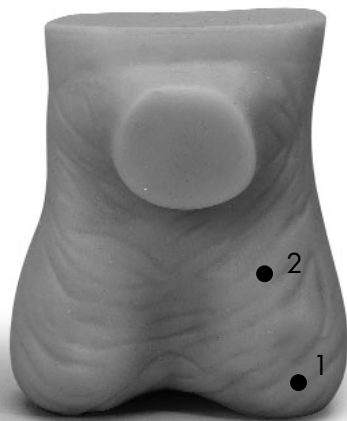
La pelle del modello dei testicoli diventa più morbida se si applica del talco di tanto in tanto.

Rappresenta uno scroto maschile a grandezza naturale, con rilievo naturale della pelle e caratte-

ristiche simili alla pelle al tatto. Il lato anteriore presenta l'attacco del membro in forma stilizzata. Nello scroto si possono palpare due testicoli, gli epididimi e i funicoli spermatici. Il testicolo sinistro pende maggiormente ed è leggermente più grande. La testa dell'epididimo poggia sul polo superiore del testicolo. Il corpo e la coda dell'epididimo poggiano sul bordo posteriore e proseguono nel condotto spermatico. Quest'ultimo forma assieme a vasi e guaina il funicolo spermatico, al quale pende il testicolo, mobile nello scroto. Inoltre si può far scorrere lo scroto di fronte al testicolo.

Nel testicolo sinistro sono palpabili due rilievi patologici:

1. Di lato, sul davanti: diametro 5 mm, in rilievo, compatto e liscio, non spostabile.
2. Sul lato anteriore: diametro 15 mm, in rilievo, compatto e liscio, non spostabile.



# Italiano Modello per la palpazione dei testicoli

## L'autopalpazione dei testicoli

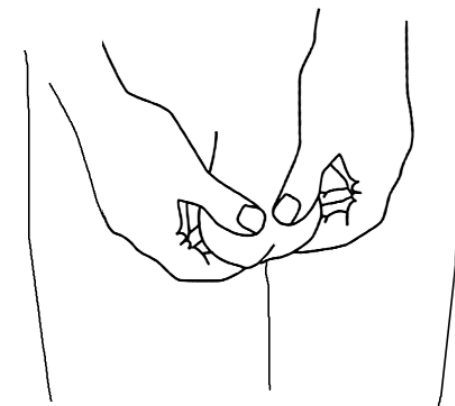
Eeguire la palpazione regolarmente, p.es. una volta al mese. Procedere come segue:

- Prima della palpazione fare un bagno caldo o una lunga doccia. Il calore fa scendere e rilassare i testicoli e la pelle diventa più morbida, facilitando la palpazione.
- Mettersi davanti allo specchio e controllare se i testicoli presentano modifiche visibili, come gonfiori o noduli.
- Palpare delicatamente i testicoli con entrambe le mani. Indice e medio sono sul retro, i pollici davanti. Far scorrere leggermente i testicoli tra le dita. Un testicolo può essere più grande dell'altro, ma ciò è perfettamente normale.
- Cercare gli epididimi: si tratta di una struttura morbida e oblunga, sul retro del testicolo. Quando vi sarete abituati a tale struttura non la scambierete per un rigonfiamento sospetto. I rigonfiamenti cancerosi si trovano per lo più sui lati e talvolta nella parte anteriore.

## Le seguenti modifiche vanno considerate con attenzione:

- Ingrossamenti indolori di un testicolo (il cancro dei testicoli riguarda quasi sempre solo uno dei testicoli.)
- Noduli palpabili in uno dei testicoli
- Senso di pesantezza o dolore lancinante nel testicolo
- Sensibilità al tatto di un testicolo
- Accumulo di liquido nello scroto
- Secrezione dal pene
- Sangue nell'eiaculato

Se trovate un tale nodulo contattate immediatamente il vostro medico. Il nodulo potrebbe essere causato da un'infezione ed il medico deciderà il trattamento del caso. Se il nodulo non è causato da infezione, può trattarsi di un'ulcerazione cancerosa. In tal caso la diagnosi ed il trattamento precoci sono estremamente importanti.



# 睾丸検診モデル

日本語

3B Scientific®の睾丸検診モデルをお買い上げ頂きありがとうございました。このモデルには皮膚の自然な質感と細やかな外観を再現する新シリコン素材 3B SKINlike™が使われております。

本製品を永くご利用頂くために、次のお手入れ上の注意をお読み下さい。

簡単な汚れは低刺激性の石鹸で洗い落とせます。シンナー系の薬品は製品を傷めますので、絶対に使わないで下さい。

また、針など先の尖った物で表面を傷付けないようご注意ください。

時々タルクパウダーを塗布すると、柔らかい質感を長く維持できます。

この睾丸検診モデルは前面に陰茎の基部を有する実物大の陰嚢を模して作成されています。覆っている皮膚も構造、触感とも実物を模して作られています。陰嚢内には睾丸、副睾丸、精索があり、可動性で触診の練習ができます。左の睾丸は右よりもやや下に、若干大きく作られています。副睾丸の頭部は睾丸の上極の上に位置し、副睾丸体部、尾部は睾丸の後ろに接しており、尾部は精索に連なっていきます。睾丸は血管と被膜を有する精索と結ばれており、陰嚢内では可動性があります。

左の睾丸では2つの病的な兆候を触知することができます。

1. 5mm大で可動性のない平滑な硬結
2. 15mm大で可動性のない平滑な硬結



日本語

## 睾丸自己検診

自己検診は1ヶ月に1回など定期的に行いましょう。

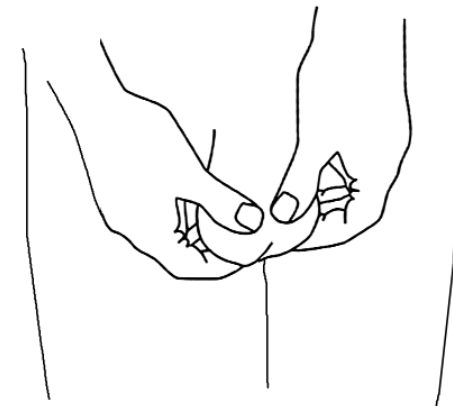
- 検診の前に入浴するか、長めにシャワーを浴びます。陰嚢が温まると皮膚が柔らかくなり、睾丸が下垂して調べやすくなります。
- 鏡の前に立ち、外見上の異常がないか観察します。腫れやこぶなどの異常がないか、よく見てみます。
- 触診は両手で行います。人差し指と中指を睾丸の後ろに、親指を前上方に置いて転がすように端から端まで調べます。睾丸の大きさは左右異なることはしばしばあり、特に異常なことではありません。
- 副睾丸を触診してみます。副睾丸は睾丸の後方にあり、軟らかく長い構造物として触れることができます。これは正常な構造で、癌を疑わせる腫瘍は通常は横に時に前方にできます。

# 睾丸検診モデル

## 次のような変化がないか注意しましょう

- 睾丸が腫れて痛む（癌は殆どの場合片方のみを冒します）
- 一側の睾丸に硬結を触れる
- 睾丸の重いような、引かれるような痛み
- 触れた時に違和感を感じる（過敏である）
- 陰嚢内への液体貯留
- 尿道口からの分泌物
- 精液への血液混入

硬結を触れたら医師に相談しましょう。硬結の原因は感染のこともあり、治療が必要な場合があります。そうでない場合には悪性腫瘍である可能性があります。早期の診断と治療が大切です。







## **3B Scientific Products**

[www.3bscientific.com](http://www.3bscientific.com)

Copyright 2002 For instruction manual and design of product:  
3B Scientific GmbH