...going one step further

K27

English

Haemorrhoid Model

The model is a life-size frontal section of the approx. last 6 cm of the rectum (anal canal/rectum). A smaller relief of the rectum is displayed on a pedestal. The observer has a view of the sectioned sphincter as well as of the rectum's mucous membrane. Unstriated muscles and the sphincter are shown on the back of the model. The replica shows healthy internal arteriovenous and external venous gluteal reticula of the rectum, the four stages of haemorrhoids and external haemorrhoids.

Model:

1. Anal cushion	(healthy)
2. Plexus venosus rectalis externus	(healthy): formed by the external branches of the vena rectalis inferior
3. Haemorrhoids stage I:	slight bulging, not visible or externally palpable (upper linea dentate)
4. Haemorrhoids stage II:	nodules protrude when pressed, retract automatically
5. External haemorrhoids:	often only appear as bruises (haematoma) between the rectum and the normal skin (zona anocutanea)

Relief:

1. Haemorrhoids stage III:	nodules protrude when pressed, can be reinserted with the finger
2. Haemorrhoids stage IV:	permanent haemorrhoidal nodules that cannot be reinserted

Hämorrhoidenmodell

Deutsch

Das Modell zeigt einen Frontalschnitt durch die letzten ca. 6 cm des Enddarms (Analkanal/Rektum) in natürlicher Größe. Auf dem Sockel ist etwas verkleinert das Relief des Enddarms zu sehen. Der Betrachter blickt auf die angeschnittenen Schließmuskeln sowie in der Aufsicht auf die Schleimhaut des Enddarms. Auf der Rückseite des Modells sind glatte Muskulatur und die Schließmuskeln abgebildet. Es sind das innere gesunde venöse und das äußere Gefäßgeflecht des Enddarms, die vier Stadien der Hämorrhoiden und äußere Hämorrhoiden dargestellt.

Modell:

1. Corpus cavernosum recti	(gesunde Darstellung)
2. Plexus venosus rectalis externus	(gesunde Darstellung): wird durch äußere Äste der Vena rectalis inferior gebildet
3. Hämorrhoiden Stadium I:	leichte Vorwölbung, äußerlich nicht sichtbar und nicht tastbar (oberhalb Linea dentata)
4. Hämorrhoiden Stadium II:	Knoten fallen beim Pressen vor, selbständige Rückstellung
5. Äußere Hämorrhoiden:	im Übergang von Mastdarm zur normalen Haut (Zona anocutanea), treten häufig nur als „blaue Flecke“ (Hämatome) auf

Relief:

1. Hämorrhoiden Stadium III:	beim Pressen vorfallender Knoten, kann mit dem Finger zurückgestellt werden
2. Hämorrhoiden Stadium IV:	nicht rückstellbare, permanente Hämorrhoidalknoten

Modelo de hemorroides

El modelo representa un corte frontal de los últimos 6 cm aproximadamente del intestino recto (canal anal/recto) de tamaño natural. Sobre el zócalo, se puede ver el relieve del recto de tamaño un poco reducido. El observador percibe los esfínteres en corte así como la mucosa del recto vista desde arriba. En la cara posterior del modelo, se representan musculatura lisa y los esfínteres. Se representan el plexo arterio-venoso interno en estado sano y el plexo venoso externo en estado sano del recto, los cuatro grados de las hemorroides y hemorroides externas.

Modelo:

1. Cuerpo cavernoso del recto	(en estado sano)
2. Plexo venoso rectal externo	(en estado sano) constituido por las ramas exteriores de la vena rectal inferior
3. Hemorroides grado I:	protrusión leve, externamente invisibles e impalpables (por encima de la línea dentada)
4. Hemorroides grado II:	los nódulos prolapsan con el esfuerzo defecatorio, regresan espontáneamente
5. Hemorroides externos:	en la zona de transición entre el recto y la piel normal (zona anocutánea), a menudo se presentan solamente en forma de “moratones” (hematomas)

Relieve:

1. Hemorroides grado III:	nódulo que prolapsa con el esfuerzo defecatorio, puede ser reintroducido digitalmente
2. Hemorroides grado IV:	Nódulos hemorroidales irreductibles y permanentes

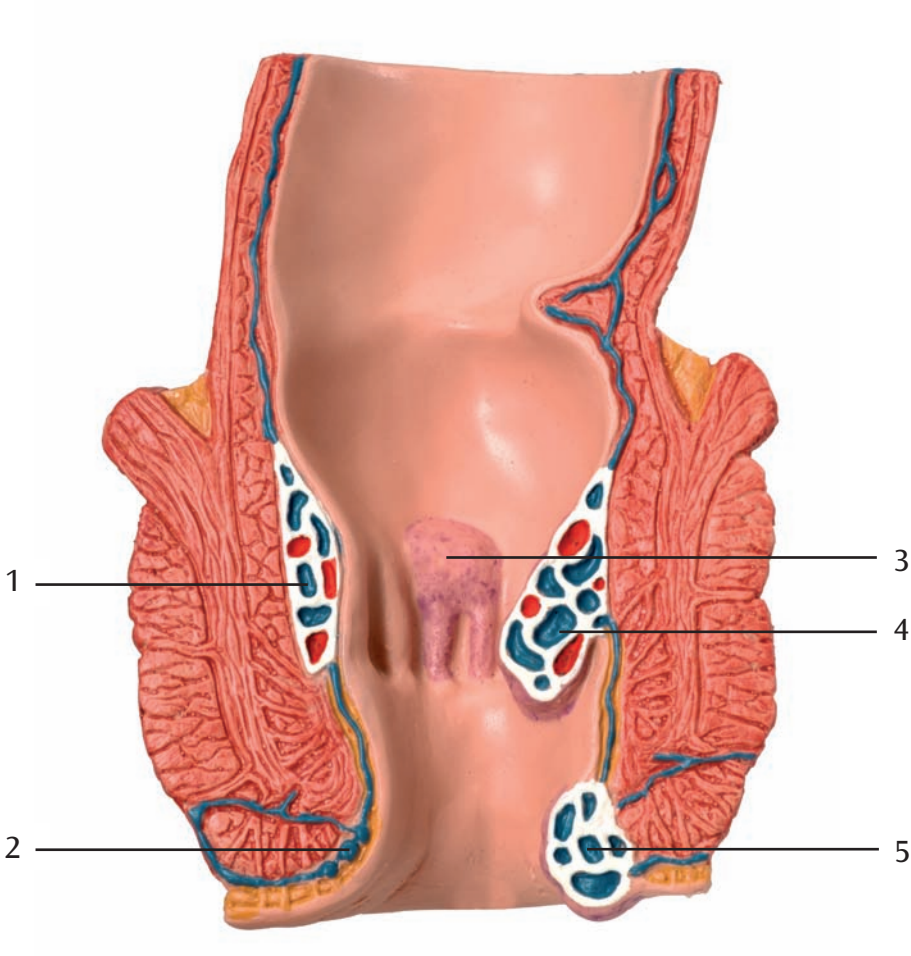
1
2
3
4
5

1
2

Modèle d'hémorroïdes

Français

Le modèle montre une coupe de face de plus ou moins les 6 derniers centimètres du rectum (canal anal) grandeur nature. Sur le socle, on aperçoit le relief du rectum, le format étant quelque peu réduit. L'examinateur voit les sphincters entamés ainsi que la surface de la muqueuse du rectum. Au verso du modèle, la musculature lisse et les sphincters sont représentés. Le réseau vasculaire artérioveineux interne sain et le réseau vasculaire veineux externe sain du rectum, les quatre stades des hémorroïdes et des hémorroïdes externes sont représentés.

Modèle :

1. Corps caverneux droit	(représentation à l'état sain).
2. Plexus veineux rectal externe	(représentation à l'état sain) : formé par les branches externes de la veine rectale inférieure.
3. Hémorroïdes au stade I :	légère protrusion, invisibles et impalpables à l'extérieur (au-dessus de la ligne dentée).
4. Hémorroïdes au stade II :	on sent des nodules en appuyant, ils se remettent en place d'eux-mêmes.
5. Hémorroïdes externes :	au passage du rectum à la peau normale (zone anocutanée), les hémorroïdes se manifestent souvent et uniquement sous forme de "bleus" (hématomes).

Relief :

1. Hémorroïdes au stade III :	un nodule ressort lorsqu'on appuie, il peut être remis en place avec le doigt.
2. Hémorroïdes au stade IV :	nodules hémorroïdaux ressortant en permanence.

Português

Modelo anatómico das hemorróidas

O modelo em apreço mostra um corte frontal através dos últimos seis centímetros do reto (canal anal/porção terminal do ânus) em tamanho natural. O soco de sustento exibe o relevo do reto em tamanho algo miniaturado. Há aqui oportunidade de estudar a incisão minuciosa dos músculos anulares do esfíncter bem como a vista da mucosa do reto. No lado de trás, podem se ver a musculatura lisa e os esfíncteres respetivos desta parte anatómica. Estão representados o plexo arteriovenoso interno são e venoso externo são do reto, os quatro estágios de desenvolvimento das hemorróidas e as hemorróidas externas.

Modelo:

1. Corpo cavernoso do reto	(representação sã)
2. Plexo venoso retal exterior	(representação em condição sã): é formado pelos ramos externos da veia retal.
3. Hemorróidas fase I:	a I. fase começa por uma protrusão ligeira, que não é patente no exterior e também não palpável, (acha-se por cima da linha dentada)
4. Hemorróidas fase II:	aquando da pressão, os nodos se projetam por fora do lado do esfíncter externo do ânus, retrocessão autónoma.
5. Hemorróidas externas:	se manifestam na zona de transição do reto para a pele normal (zona ano-cutânea), muitas vezes apenas como nódoas negras ou equimoses no tecido (hematomas).

Relevo:

1. Hemorróidas fase III:	esta fase surge aquando da pressão dos nodos protuberantes, mas estes podem ser empurrados para dentro com a ajuda do dedo.
2. Hemorróidas fase IV:	é caracterizada pela impossibilidade de empurrar os nodos para dentro do esfíncter, permanência dos edemas hemorroidárias.

Modello di emorroidi

Italiano

Questo modello rappresenta una sezione frontale dei ca. 6 cm finali dell'intestino crasso (canale anale/retto) a grandezza naturale. La base presenta un rilievo di dimensioni leggermente ridotte dell'intestino crasso. L'osservatore può vedere i muscoli sfinteri in sezione e la mucosa dell'intestino crasso dall'alto. Sul retro del modello è rappresentata la muscolatura liscia e i muscoli sfinteri. Sono illustrati la rete vascolare arteriovenosa interna sana e quella venosa esterna sana dell'intestino crasso, i quattro stadi evolutivi delle emorroidi e le emorroidi esterne.

Modello:

1. Corpo cavernoso rettale	(allo stato sano)
2. Plesso venoso rettale esterno	(allo stato sano): è formato dai rami esterni della vena rettale inferiore
3. Emorroidi al I. stadio:	leggera protrusione, non visibile esternamente e non palpabile (sopra la linea dentata)
4. Emorroidi al II. stadio:	premendo si rilevano dei noduli, che tornano a posto da soli
5. Emorroidi esterne:	nel passaggio dall'intestino retto alla cute normale (zona anocutanea), spesso si presentano come "macchie blu" (ematomi)

Rilievo:

1. Emorroidi al III. stadio:	noduli che sporgono se sottoposti a pressione e tornano a posto premendo con le dita
2. Emorroidi al IV. stadio:	noduli emorroidali permanenti, non riportabili all'interno

日本語

痔核モデル

直腸の末端（肛門管，直腸を含む約6cm）の実物大前額断モデルで，スタンド上には縮小された直腸のレリーフが表示されています。このモデルでは健康な直腸の動静脈内部と静脈叢の外部，及び4段階の内痔核，外痔核の異なる状態を観察できます。括約筋および直腸の粘膜の断面も見ることができ，モデル背面には平滑筋と括約筋の外観も再現されています。

モデル本体

1. 内痔静脈叢： 健康

2. 外痔静脈叢： 健康・下直腸静脈の外枝で構成

3. 内痔核第1度： 静脈瘤がわずかに膨らんだ状態，外部からは確認できない（歯状線より内側）

4. 内痔核第2度： 静脈瘤が排便時に肛門管外に脱出するが，排便後自然に元に戻る

5. 外痔核： 通常挫傷（血栓）として肛門上皮下に現れる

レリーフ

1. 内痔核第3度： 静脈瘤が排便時に肛門管外に脱出する。指で押せば元に戻すことができる

2. 内痔核第4度： 静脈瘤が常時脱出し元に戻すことができない

K27-05/05-2

3B SCIENTIFIC® PRODUCTS

3B Scientific GmbH
Rudorffweg 8 • 21031 Hamburg • Germany
Tel.: + 49-40-73966-0 • Fax: + 49-40-73966-100
www.3bscientific.com • 3b@3bscientific.com

© Copyright 2005 for instruction manual and design of product:
3B Scientific GmbH, Germany